

# Minimal invasive Glaukomchirurgie - MIGS: 360° ab-interno Kanaloplastik

Ein neues Verfahren zur nachhaltigen operativen Senkung des Intraokularen Druckes

**Zusammenfassung:** Die beiden neuen Verfahren VISCO360™ und TRAB360™ sind seit Januar 2016 in Europa verfügbar und sorgen seit dieser Zeit für Furore. Die Operationsstrategie der VISCO360™ folgt den bekannten und bewährten Prinzipien der Kanaloplastik, kombiniert diese aber mit den zweifellosen Vorteilen der MIGS-Konzepte. Das Verfahren ist nicht-destruktiv und kann wohl als eines der schonendsten der aktuell verfügbaren Konzepte der Glaukom-Chirurgie bezeichnet werden. Die vorliegenden Ergebnisse sind ermutigend und knüpfen an die unumstritten guten Ergebnisse der klassischen Kanaloplastik an. Die TRAB360™ folgt dem Konzept der bereits bekannten und ebenso bewährten GATT (Gonioscopy- assisted Transluminal Trabeculotomy) und zeigt ebenso vergleichbare Ergebnisse. Beide Verfahren werden durch eine 1,2 mm Clear-Cornea-Inzision durchgeführt.



Seit vielen Jahren ist die Kanaloplastik als effektives und sicheres operatives Verfahren bei der Behandlung des Glaukoms bekannt und hat sich weltweit etabliert. Jährlich werden allein in der BRD weit mehr als 2.000 Kanaloplastiken durchgeführt und die Ergebnisse des Verfahrens reichen nun mehr als 10 Jahre zurück. Unzählige Publikationen untermauern diese Ergebnisse, nicht wenige Glaukomspezialisten haben diese Methode als DAS operative Verfahren des Jahrzehnts betitelt.

Allerdings geht die Suche nach weiteren, weniger Invasiven Verfahren auch innerhalb der Glaukomchirurgie weiter. Insbesondere in den letzten Jahren haben sich weitere, minimal invasive Verfahren – sogenannte MIGS-Konzepte – mehr und mehr etabliert. Unterschiedliche Ansätze zeigen unterschiedliche Erfolge, langfristig durchgesetzt und unumstritten ist aber keines dieser neuen Verfahren. Vor allem über deren Langzeiteffektivität ist noch wenig bekannt und es wird weiter geforscht.

**Dabei liegen die Vorteile des MIGS-Ansatzes auf der Hand: wenig invasiv, das umliegende Gewebe (Sklera, Bindehaut etc.) wird nicht/kaum beeinträchtigt, geringes Komplikationspotential, schnelle Wundheilung und anderes mehr.**

Gerade aufgrund dieser Tendenz sind einige der führenden Glaukomchirurgen dazu übergegangen, die bewährte Kanaloplastik als einen „ab-interno MIGS-Ansatz“ (ABiC: ab-interno Canaloplasty) umzusetzen. Dabei bleiben eben Sklera und Bindehaut gänzlich unberührt und das Verfahren wird ab-interno durchgeführt. Das Auge wird durch eine kleine Clear-Cornea-Inzision eröffnet,

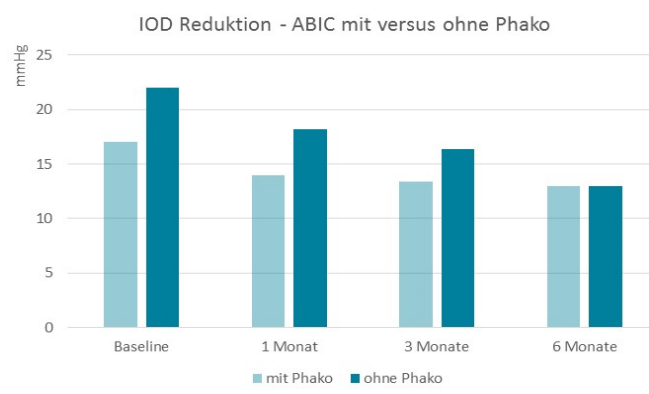


Abb. 1: 6-monats-Ergebnisse ABiC mit und ohne Phako

der Schlemm'sche Kanal dann mittels einer kleinen

Punktierung (ebenso ab- interno) zugänglich gemacht und schließlich mittels des Katheters und Viskoelastikum dilatiert. Auf das Einlegen eines Fadens wird bei diesem Verfahren verzichtet. Erste Erfahrungen mit diesem operativen Ansatz reichen nun etwas mehr als 1 Jahr zurück, die Ergebnisse sind ermutigend. Denn diese unterscheiden sich nicht/kaum von den klassisch durchgeführten Kanaloplastiken (s. Abb. 2).

<b>Table. Outcome Results - Straight Canaloplasty; Includes Learning Curve</b>						
<b>Patient Data</b>						
Exam	Canaloplasty Alone <b>with</b> Suture Placement			Canaloplasty Alone <b>without</b> Suture Placement		
	n	Mean IOP in mm Hg ± SD	Mean Medications ± SD	n	Mean IOP in mm Hg ± SD	Mean Medications ± SD
Baseline	103	23.5 ± 4.5	1.9 ± 0.8	18	25.2 ± 6.4	2.1 ± 1.0
3 Months	91	15.9 ± 3.8	0.3 ± 0.7	15	17.7 ± 6.3	0.3 ± 0.6
6 Months	86	16.1 ± 3.4	0.4 ± 0.7	15	17.3 ± 3.8	0.5 ± 0.7
12 Months	91	16.1 ± 3.9	0.6 ± 0.8	16	16.8 ± 4.9	0.5 ± 0.6
<b>18 Months</b>	<b>87</b>	<b>16.2 ± 4.1</b>	<b>0.6 ± 0.8</b>	<b>16</b>	<b>15.5 ± 4.2</b>	<b>0.8 ± 0.8</b>
24 Months	89	16.1 ± 4.0	0.6 ± 0.8	14	18.1 ± 5.4	1.0 ± 1.0
<b>30 Months</b>	<b>82</b>	<b>16.3 ± 4.5</b>	<b>0.8 ± 0.8</b>	<b>11</b>	<b>15.5 ± 3.5</b>	<b>0.8 ± 0.9</b>
36 Months	89	15.5 ± 3.5	0.9 ± 0.9	13	16.2 ± 3.3	1.1 ± 0.8

n = sample size  
IOP = intraocular pressure  
SD = standard deviation

Abb. 2: 3-Jahresergebnisse der Kanaloplastik mit und ohne Faden  
Quelle: Publikation DGII 2016, Prof. Dr. N. Körber & Kollegen

Aufgrund der Kenntnisse und Erfahrungen mit der „traditionellen Kanaloplastik“ wäre eine nicht ganz so starke Drucksenkung der ABiC zu erwarten gewesen, denn man sprach dem Einlegen des Fadens in den Schlemm'schen Kanal eine zusätzlich drucksenkende Wirkung zu. Insbesondere vor diesem Hintergrund wurden die Ergebnisse der klassischen Kanaloplastik der letzten Jahre nochmals analysiert. Verglichen wurden die Ergebnisse der Patienten (retrospektiv), bei welchen die klassische Kanaloplastik wie gewohnt durchführbar war mit den Ergebnissen der Patienten, bei denen keine vollumfängliche Kanaloplastik nicht möglich war und somit zwar dilatiert, aber kein Faden gelegt werden konnte (ca. 20% aller Patienten). In letzteren Fällen war schlussendlich nur eine partielle Viskodilatation des Schlemm'schen Kanals möglich. **Wie diese Zahlen zeigen (publiziert u.a. auf der DGII von Herrn Prof. Dr. med. N. Körber et al.), unterschieden sich die Ergebnisse beider Patientengruppen auch nach 3 Jahren nicht signifikant.**

Diese etwas überraschenden Ergebnisse motivierten vor allem die erfahrenen Anwender der Kanaloplastik, diese „ab-interno“ und ohne Faden durchzuführen. Mit diesem Vorgehen und dieser Idee war das neue Operationsverfahren ABiC – AB-interno Canaloplasty – geboren.

Die Ergebnisse der in den USA publizierten Daten für die ABiC sind derzeit noch recht kurzfristige Ergebnisse mit relativ kleinen Fallzahlen. Da diese aber an die Ergebnisse der traditionellen Kanaloplastik anknüpfen,

sind diese dennoch als ermutigend anzusehen. Wie hier zusehen ist zwar der postoperative Druck niedriger, dies aber unter Vergabe von Medikamenten.

**Tabelle 1: ABiC All Eyes**

Untersuchung	n	Mean IOP (mmHg) $\pm$ SD	Mean Medications (n) $\pm$ SD
Baseline	228	19,0 $\pm$ 6,5	2,0 $\pm$ 1,0
1 Monat	215	15,7 $\pm$ 5,0	0,3 $\pm$ 0,7
3 Monate	123	14,3 $\pm$ 3,8	1,0 $\pm$ 1,0
6 Monate	52	13,7 $\pm$ 3,0	1,0 $\pm$ 1,0

**Tabelle 2: ABiC Kombiniert mit Phako**

Untersuchung	n	Mean IOP (mmHg) $\pm$ SD	Mean Medications (n) $\pm$ SD
Baseline	127	17,0 $\pm$ 4,6	2,0 $\pm$ 1,0
1 Monat	119	14,0 $\pm$ 3,9	0,2 $\pm$ 0,5
3 Monate	76	13,4 $\pm$ 3,1	0,0 $\pm$ 1,0
6 Monate	34	13,0 $\pm$ 2,9	0,0 $\pm$ 1,0

**Tabelle 3: ABiC Kombiniert OHNE Phako**

Untersuchung	n	Mean IOP (mmHg) $\pm$ SD	Mean Medications (n) $\pm$ SD
Baseline	21	22,0 $\pm$ 7,4	2,0 $\pm$ 1,0
1 Monat	18	18,2 $\pm$ 6,9	0,7 $\pm$ 1,0
3 Monate	6	16,4 $\pm$ 4,3	1,0 $\pm$ 1,0
6 Monate	3	13,0 $\pm$ 3,6	1,0 $\pm$ 1,0

Abb. 3: 6-monats-Ergebnisse ABiC mit und ohne Phako aus den USA

Ein neuartiges Verfahren VISCO360™ der Firma Sight Sciences, CA, macht die Durchführung der ABiC nun erheblich eleganter und sicherer. Das Instrument ist speziell für die Durchführung der Ab-interno-Kanaloplastik entwickelt, folgt dabei aber den bekannten und bewährten Prinzipien der Kanaloplastik bzw. der ABiC. Folglich dürfen zumindest auch ähnliche Ergebnisse erwartet werden. Erste Ergebnisse der Operateure in der BRD bestätigen diese Eindrücke. Da das Produkt erst seit Januar 2016 in der BRD verfügbar ist, sind fundierte wissenschaftliche Daten noch nicht verfügbar. Dennoch vermitteln die ersten Daten (s. Abb. 4) einen ersten Eindruck.

Das Produkt ist aus 26 Einzelteilen zu einem komplexen Gesamtprodukt zusammengesetzt, was die Komplexität des Katheters zeigt. Zur Durchführung der **ABiC / VISCO360™** muss das System lediglich vor der Operation mit Healon GV oder einem vergleichbaren Viskoelastikum aufgefüllt werden. Direkt nach diesem Schritt ist es fertig für die Operation. Die Operation selbst ist primär oder auch kombiniert z.B. mit einer Katarakt durchführbar. Während der Operation wird die Spitze des Katheters durch eine ca. 1,2 mm große Clear-Cornea-Inzision in das Auge eingebracht und das Trabekelmaschenwerk gegenüberliegend leicht punktiert, um einen Zugang zum Schlemm'schen Kanal zu schaffen. Durch Drehen der am Instrument



befindlichen Rädchen wird dann der Katheter in den Schlemm'schen Kanal eingeführt. Durch die Führung des Schlemm'schen Kanals und die patentierte Struktur der Katheterspitze gleitet dieser nun „von selbst“ durch den Kanal, bis ca. 180° des Umfangs erreicht sind (ca. 20 mm). Dann wird der Katheter durch das Drehen der Rädchen in entgegengesetzter Richtung zurückgezogen. Während dieses Prozesses pumpt das System nun das zuvor in das Instrument eingebrachte Viskoelastikum mit präziser und reproduzierbarer Dosierung (ca. 10 µl insgesamt) in den Kanal und dehnt diesen bis zu seinem 3-4 fachen Durchmesser auf. Dies hat zur Folge, dass einerseits das Trabekelmaschenwerk von der Seite des Kanals durch das in die Vorderkammer des Auges eintretende Viskoelastikum „gespült“ wird. Andererseits werden die vom Kanal abgehenden Kollektorgefäße eröffnet und aktiviert. **Der natürliche Abflussmechanismus wird auf diese Weise wiederhergestellt. Das Verfahren ist somit ein gänzlich nicht-destruktives, äußerst schonendes Verfahren.**

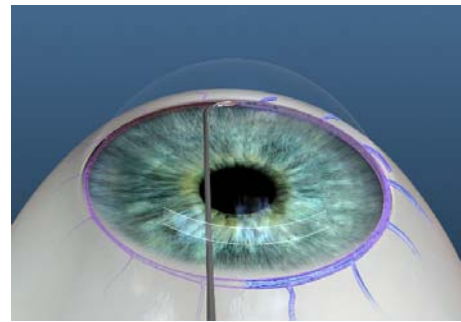


Abb. 4: Schematische Darstellung der VISCO360™

Aktuelle Daten vom ersten Anwender im Augenzentrum Porz (Prof. Dr. med. N. Körber) stellen sich wie in Abbildung 5 rechts gezeigt dar. **Bei der Interpretation der Daten ist zu bedenken, dass das Ziel der Operationen nicht die maximale Drucksenkung**

**Alle Augen VISCO360™ AbiC**

**Daten ohne "Auswaschphase", Ziel: Reduktion der Medikamente**

	n	IOD (mmHg) ± Sa	Medikamente
Prä-op	30	19 ± 7,1	2 +/- 0,8
1 Tag	26	16 ± 7,3	0
1 Monat	20	16 ± 4,8	0
3 Monate	8	16 ± 3,1	0
6 Monate	4	14 ± 2,9	0

Abb. 5: erste Ergebnisse der AbiC mittels VISCO360™

**bzw. der minimale Zildruck gewesen ist, sondern die Reduktion der anzuwendenden Medikamente unter Beachtung der „AGIS-Kriterien“.** Bei näherer Betrachtung vergleichen sich die Daten mit den bisher in den USA publizierten Daten, denn diese werden zumeist mit postoperativen Medikamentenvergabe publiziert. Der letztendliche IOD würde sich mit der weiteren Vergabe von Medikamenten weiterhin absenken, was aber wie geschrieben nicht Ziel für diese Patienten war.

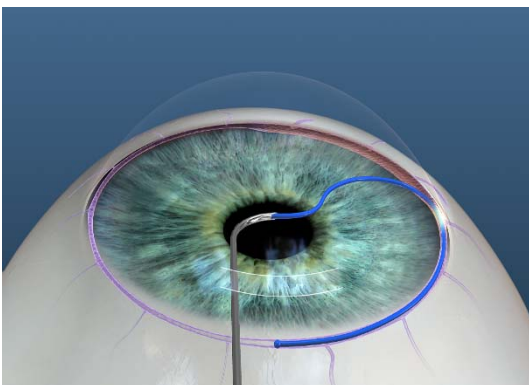


Abb. 6: Schematische Darstellung der TRAB360™

Die Durchführung der TRAB360™ ist weitgehend ähnlich. Nach dem Einführen des Katheters wird lediglich auf das Aufdehnen des Kanals verzichtet. Statt dem Rückführen des Katheters wird das Trabekelmaschenwerk nun wahlweise 180° oder auch 360° aufgerissen, wie die folgende Abbildung zeigt. Damit ist dieses Verfahren konzeptionell eher mit einer GATT zu vergleichen und liefert ebenso vergleichbare Ergebnisse. Aktuelle Ergebnisse liegen mit diesem Verfahren noch nicht vor.

Mehr Information bei:



Joseph-von-Fraunhofer-Str. 3a  
D – 52477 Alsdorf

T: +49 (0) 24 04 – 552 91-0  
F: +49 (0) 24 04 – 552 91-12  
M: +49 (0) 17 3 – 54 64 84 0

[info@meye-tech.com](mailto:info@meye-tech.com)

[www.meye-tech.com](http://www.meye-tech.com)